



В Е Т Т Е С Т

8 (495) 769 28 29

www.vettest.ru

info@vettest.ru

ООО "ВЕТТЕСТ"

vettest vettest vettest vettest vettest vettest vettest

Результат общеклинического исследования мочи № 99907 от 30.08.2013

Владелец: Юргенева	Возраст: 8	Клиент: Сэнди
Кличка: Рома	Пол: Самец	Врач:
Порода: Беспородная	Вид: Собака	Номер и/б:

Физико-химические показатели

Показатель	Аббревиатура		Результат	Норма	Единицы
Цвет	Color		желтый	сол.желт.	
Прозрачность	Transparency		неполная	прозрачная	
pH	pH		6	5 - 7	
Плотность	Sp. gravity		1.025	1.005 - 1.025	кг/л
Белок	Protein	↑	0.3	0 - 0	г/л
Глюкоза	Glucose		0	abs	ммоль/л
Кетоновые тела	Ketones		-	abs	
Уробилиноген	Urobilin		0	0 - 16	
Билирубин	Bili		-	abs	
Кровь (эритроциты)	Hgb		++++	abs	

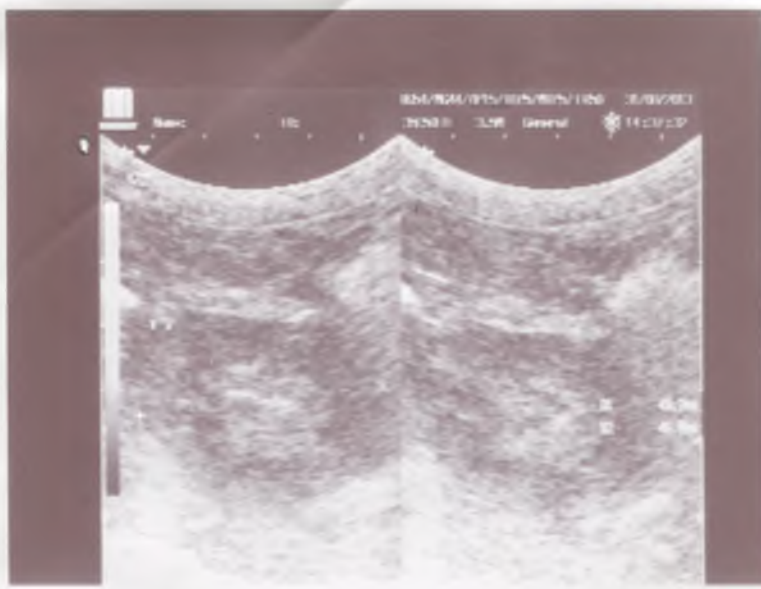
Микроскопия осадка

Показатель	Аббревиатура		Результат	Норма	Единицы
Эпителий плоский			2-5	0 - 2	в поле зр.
Эпителий переходный			1-2	единичный	в поле зр.
Эпителий почечный			-	0	в поле зр.
Эпителий атипичный			-	0	в поле зр.
Эритроциты	RBC		все поля зрения	0 - 3	в поле зр.
Лейкоциты	WBC		50-60	0 - 10	в поле зр.
Цилиндры	Casts		гиалиновые 1-2, зернистые 0-2	0 - 1	в поле зр.
Бактерии	Bacteria		палочки+++ кокки++	един-е	
Кристаллы (осадки)			оксалаты +++	abs	
Слизь	Mucus		+++	abs	

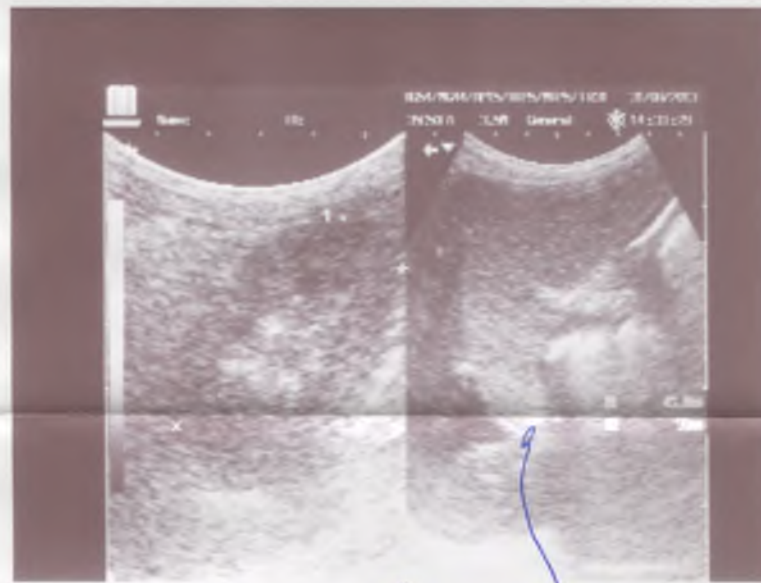
Примечания:

Лаборант Вирцер М.А. подпись _____
Врач лабораторной диагностики Вирцер М.А. подпись _____



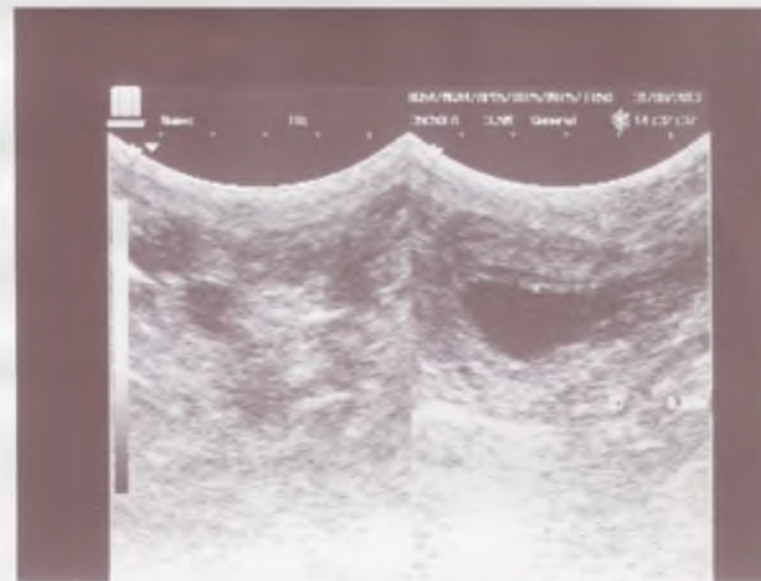

RR



LR

Perena Cereyena



Perena
KUMU - KA

Sherebin
NVM



ООО "ЗОЛОТОЕ РУНО"
 ВЕТЕРИНАРНЫЙ ЦЕНТР
 Рязанский проспект д. 93 корп. 2
 т. (495) 972-72-69
 www.vetruno.ru

Результаты ультразвукового исследования

Дата «31» 08 2013 г.

Лечащий врач: _____

Возраст животного: 1 л; пол: ♂; порода: Росомаха

Владелец: Фролова Т.В. тел. _____

Свободной эхоструктурой в брюшной полости нет. Маточной трубе умеренно расширена с диаметрами до 10 мм в проф. и вуг.-с. перекрестках. Вульва в умеренно расширена. Концентрация не выявлена. Поши матки расширена, матка беременна.

RR: 14, 49 x 4, 7

КЛБ сглажена, эхогенность нормальная. Обшир полк поджелудочной. Поджелудочная железа умеренно расширена. В воротах обшир полк вуг.-с. конкремент.

Калькулит

Печень не увеличена. Эхогенность нормальная. Маточной трубе с до 10 мм, расширена.

Селезенка не увеличена. Утолщена. Легкие кистозно-буллезно кистозно кистозно в просвете.

Заключение: Кр. чашка в стадии обострения ЖКБ (ширококаменная форма), кр. микрокалькулит.

Подпись врача: _____ калькулит в почках, холанхит, умеренно выраженная эхогенность метеоризм кистозно.